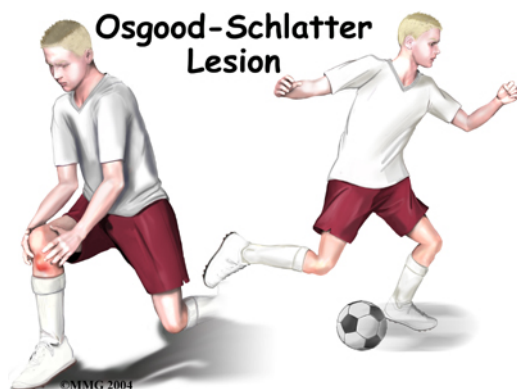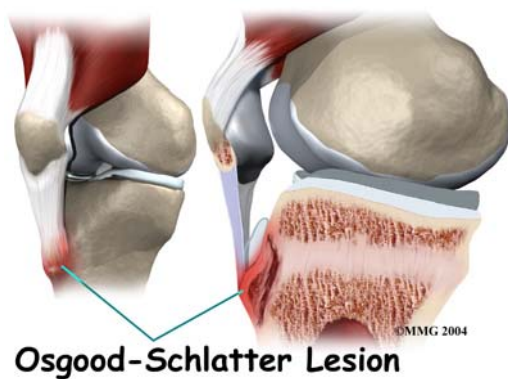


## DOENÇA DE OSGOOD SCHLATTER

A doença de Osgood Schlatter consiste em uma inflamação na região anterior do joelho (na apófise anterior da tíbia) que ocorre geralmente em crianças e adolescentes envolvidas em esportes que exigem movimentos repetitivos. O fator de maior importância desta doença é a sobrecarga imposta a esta apófise em crescimento, através de contrações repetidas do mecanismo extensor do joelho (BRUSCHINI 1998).

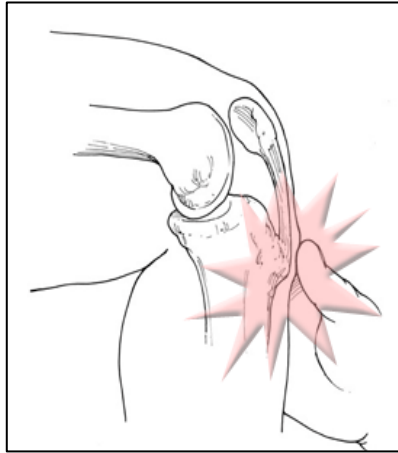


Esta estrutura chamada apófise encontra em crescimento nas crianças e pré-adolescentes, com as contrações musculares repetitivas decorrentes dos esportes, aumentam o estresse nesta estrutura provocando um edema local e conseqüentemente dor.



Segundo Tachdjian (2001),” (...) o início da sintomatologia é vaga, com pouco desconforto e gradativamente o impedindo de participar

de suas atividades esportivas, porém melhora com o repouso.



A incidência desta lesão é muito maior em pré-adolescentes e adolescentes que praticam atividade física vigorosa. A sintomatologia aparece dos 9 aos 14 anos, ou seja, no período da pré adolescência e a metade do período de explosão do crescimento do adolescente”.

A ocorrência destas lesões no Futsal pode estar ligada às acelerações e desacelerações súbitas realizadas pelos atletas, causando estresse nas superfícies articulares de inserções tendinosas.